Aus der Universitätsklinik für Ohren- Nasen- und Kehlkopfkrankheiten Halle a. d. Saale. (Direktor Prof. Dr. A. Eckert-Möbius).

193

Beitrag zur Pathologie und Klinik der Oberkieferadamantinome.

Inaugural-Dissertation

zur

rlangung der Würde eines Doktors der Zahnheilkunde

der

Hohen Medizinischen Fakultät

der

Vereinigten Friedrichs-Universität

Halle-Wittenberg

vorgelegt von

HEINRICH GENTSCH

approb. Zahnarzt

MAGDEBURG

1932

Die Anregung zu vorliegender Arbeit gab ein in der Universitätsohrenklinik zu Halle a. S. zur Operation gelangter Fall eines Oberkieferadamantinoms, der das größte und ausgedehnteste im Schrifttum bekannte Oberkieferadamantinom darstellt.

Während die Entwicklungsstufen der Adamantinome des Unterkiefers infolge ihrer relativen Häufigkeit ziemlich genau bekannt sind, sind nur 24 Adamantinome des Oberkiefers bis heute im Schrifttum veröffentlicht worden. Es erscheint daher notwendig, jeden einzelnen Fall eines Oberkieferadamantinoms bekanntzugeben, um durch Vergleich und kritische Betrachtung der Einzelfälle zu einem Gesamtbild kommen zu können. Demselben Zwecke dient die folgende Zusammenstellung der bisher bekannten 24 Oberkieferadamantinome:

						Beobachtungszeit		
1	*Eve*	1883			solide	$^1/_4$ J.	?	?
2	*Albarran*	1888	Mann	63 J.	cyst.	8 J.	l.O.K.	kleine Orangengröße
3	*Massin*	1893	weibl. Neugeb.		solide	$^1/_2$ J.	?	2 Tumoren a) kirschgroß b) bohnengroß
4	*Hammer*	1895	Mann	?	cyst.	6 J.	l.O.K.	apfelgroß
5	*Frech*	1896	Mann	36 J.	solide	2 J.	l.O.K.	?
6	*Blümm*	1900	Mann	61 J.	solide	?	r.O.K.	hühnereigroß
7	*Borst*	1902	?	?	solide	?	?	?
8	*Bock*	1904	Mann	42 J.	solide	2 J.	l.O.K.	?
9	*Bogoljuboff*	1908	Frau	27 J.	cyst.	2 J.	l.O.K.	?
10	*Stumpf*	1910	Frau	46 J.	solide	?	r.O.K.	hühnereigroß
11	*Wrede*	1912	Mann	10 J.	cyst.	?	?	pflaumengroß

						Beobachtungszeit		
12	*Ipsen*	1914	Kind	4 M.	solide	1 M.	l.O.K.	walnußgroß
13	*Rahm*	1916	Frau	38 J.	cyst.	2 J.	r.O.K.	kindsfaustgroß
14	*Fischer*	1918	Mann	31 J.	solide	2 J.	r.O.K.	hühnereigroß
15	*Weichselbaumer*	1919	Mann	28 J.	cyst.	18 J.	r.O.K.	?
16	*Esch*	1920	Mann	44 J.	solide	$^1/_2$ J.	l.O.K.	?
17	*Melchior*	1916	Frau	38 J.	cyst.	2 J.	r.O.K.	?
18	*Esch*	1924	Mann	62 J.	solide?	?	r.O.K.	?
19	*Jäger*	1925	Mann	51 J.	cyst.	1 J.	r.O.K.	kindsfaustgroß
20	*Lukomsky*	1925	Mann	?	cyst.	?	l.O.K.	?
21	*Risak*	1927	Frau	41 J.	cyst.	1 J.	r.O.K.	hühnereigroß
22	*Mahora Popoviciu*	1927	Frau	30 J.	cyst.	1 J.	?	?
23	*Maheu*	1927	Frau	28 J.	cyst.	1 J.	?	?
24	*Gombinski*	1928	Mann	26 J.	cyst.	1 J.	l.O.K.	mandarinengroß
25	*Eckert-Möbius*	1931	Mann	44 J.	cyst.	5 J.	l.O.K.	gut mannsfaustgroß

Der letzte dieser Fälle, den wir selbst beobachtet haben, soll hier eingehend behandelt werden:

Krankenblattauszug. Am 21. 9. 31 findet Patient K. B., 44 Jahre alt, von Beruf Maschinenmeister, Aufnahme in das St. Barbara-Krankenhaus zu Halle a. S. (Prof. Dr. *Budde*).

Vorgeschichte. Im Jahre 1916 durch einen Schrapnellschuß verletzt, der links von der Nase durch den Oberkiefer schlug, war Patient nach seiner Entlassung aus dem Lazarett bis 1927 beschwerdefrei. Seit dieser Zeit trat eine immer mehr zunehmende Schwellung im linken Oberkiefer auf, die heute faustgroß geworden ist. Patient hat seitdem Juckreiz und Druckgefühl in der linken Oberkiefergegend und klagt über starke Kopfschmerzen. Seit dem Frühjahr 1931 allmähliche Erblindung des linken Auges. Atmung ist erschwert, das Gehör gut. Allmählich hat er sämtliche Zähne des Oberkiefers verloren.

Abb. 1.

Vor etwa 3 Jahren ist er in der chirurgischen Klinik geröntgt worden. Dort sei ihm geraten worden, von einer Behandlung bzw. Operation abzusehen, wenn die Beschwerden nicht stärker würden. Da aber in letzter Zeit der Tumor schneller gewachsen ist und die Kopfschmerzen sich verstärkt haben, kommt er zur Aufnahme. Patient ist nach eigenen Angaben sonst nie krank gewesen.

Befund. Patient ist ein großer Mann in mäßigem Ernährungs- und Allgemeinzustand. Die inneren Organe sind gesund.

Im Bereiche des linken Oberkiefers befindet sich eine starke, durch eine Geschwulstbildung bedingte Auftreibung. Sie erreicht die untere Orbitalwand und erstreckt sich außen bis zur Mitte der lateralen Orbitalwand. Auch der Jochbeinkörper ist stark aufgetrieben und geschwollen (vgl. Abb. 1). Die linke Nasenhöhle ist durch Vorwölbung der lateralen Nasenwand verschlossen, die untere und mittlere Muschel ganz an das Septum herangedrängt.

Bei der Inspektion des Rachens zeigt sich, daß die Geschwulst den Gaumen durchwachsen hat und als rötliche, leicht höckerige derbe Masse, die nicht ulceriert ist, in die Mundhöhle vorspringt. Sämtliche Zähne beider Oberkiefer fehlen.

Die linken Augenlider können geöffnet und geschlossen werden. Der Bulbus ist stark vorgedrängt und amaurotisch, die Conjunctiva etwas geschwollen und gerötet.

Der Tumor fühlt sich ziemlich derb, nicht ganz knochenhart an. Das Röntgenbild des Schädels zeigt eine auffallende Aufhellung im Bereiche des ganzen linken Oberkiefers; insbesondere fällt auf der seitlichen Aufnahme auf, daß die Schädelbasis im Bereiche des Keilbeins völlig usuriert erscheint. Auf der Aufnahme von hinten nach vorn ist im Bereiche des Tumors ein feines Knochenbälkchengerüst zu sehen, das etwa dem Bilde entspricht, wie man es bei periostalen Fibrosarkomen zu sehen bekommt.

Die Wa.R. ist negativ.

Diagnose. Maligner Tumor der linken Gesichtshälfte.

Am 29. 9. wird der Patient zur Operation in die Universitäts-Ohrenklinik verlegt.

Operationsbericht (Prof. Dr. Budde und Prof. Dr. Eckert-Möbius).

Intubationsnarkose mit Tamponade des Kehlkopfeinganges. Unterbindung der linksseitigen Carotis externa in typischer Weise. Resektion des linken Oberkiefers. *Weber*scher Schnitt. Abpräparieren der gesamten Wange vom Tumor. Die Mitnahme des Periostes ist nur stellenweise möglich, da der Tumor die Oberkieferwand von innen her durchsetzt hat. Der Jochbeinfortsatz des Oberkiefers ist teilweise von Geschwulstmassen infiltriert und muß sehr ausgedehnt mit fortgenommen werden. Ebenso zeigt sich, daß der Tumor nach dem Schläfenbein zu den Knochen der Schädelbasis weitgehend zerstört hat. Diese Partie wird deshalb mit der *Lühr*schen Zange bis ins Gesunde abgetragen. Nach scharfer Durchtrennung der Weichteile wird der harte Gaumen unmittelbar links neben der Nasenscheidewand durchgemeißelt. Die Oberkieferkeilbeinverbindung ist ebenfalls von Tumorgewebe durchwachsen. Sie wird zunächst mit dem Meißel durchtrennt. Es gelingt dann unter teils scharfer, teils stumpfer Lösung den Tumor annähernd in toto nach außen herauszuhebeln, wobei der linke kleine Keilbeinflügel im ganzen und ein Teil des großen Keilbeinflügels mit fortgenommen werden müssen. Dabei wird die Dura der vorderen Schädelgrube breit freigelegt. Etwas nach hinten außen ist sie, dem vorderen Pol des linken Schläfenlappens entsprechend, mit dem Tumor so fest verwachsen, daß ein Stück der Dura mit reseziert werden muß. Die ausgedehnte Wundfläche wird revidiert. Dabei werden noch Tumorteile besonders in der Gegend der Keilbeinhöhle und des Keilbeinflügelfortsatzes entfernt. Bei Betrachtung des Orbitalinhaltes zeigt sich, daß Tumormassen auch in das Orbitalfett eingewachsen sind; mit Rücksicht auf die Größe des Eingriffs wird jedoch zunächst auf eine Ausräumung der Orbita verzichtet und dieselbe gegebenenfalls für später in Aussicht genommen. Die Wundhöhle wird locker tamponiert und die Hautwunde durch exakte Naht geschlossen.

Verlauf. Am Schlusse der Operation ist Patient ziemlich kollabiert. Trotz Tropfinfusion und Excitantien keine Erholung des Kreislaufes. Exitus letalis einige Stunden nach der Operation.

Sektionsbericht. Resektion des linken Oberkiefers. Völlige Ausräumung der Keilbeinhöhle und Resektion eines Teiles des linken großen und kleinen Keilbeinflügels. Breite Freilegung der Dura der vorderen Schädelgrube. Stellenweise Freilegung der Pia am vorderen Pol des linken Schläfenlappens. Durchwachsung des linksseitigen nasalen Orbitalfettes vom Tumor (histologisches Adamantinom). Mäßige Abplattung der Hirnwindungen. Atrophie beider Nervi optici, besonders des linken. Blutiger Schleim in der Trachea und in den großen Bronchien. Hypostase beider Lungen mit beginnender Anschoppung im rechten U.L. Leichte Blähung der medialen Lungenabschnitte. Multiple frische Geschwüre der Magenschleimhaut. Kleine Cyste am oberen Pol der rechten Niere.

Hauptleiden. Verdrängend-destruierend-wachsendes Adamantinom des linken Oberkiefers.

Todesursache. Status post operationem, beginnende Schluckpneumonie.

Pathologisch-anatomische Untersuchung des Tumors.

1. *Makroskopisch.* Der Tumor ist reichlich faustgroß und von annähernd kugeliger Gestalt. Nur nach den Nebenhöhlen zu zeigt er unregelmäßige höckerige Vorwölbungen. Die im wesentlichen glatte Oberfläche ist größtenteils von Bindegewebe umkleidet. Der Durchschnitt des Haupttumors ist von harter derber Konsistenz und grauweißer Farbe, die Schnittfläche in der ganzen Ausdehnung der Geschwulst von makroskopisch sicht- und fühlbaren vereinzelten Knochenbälkchen durchzogen. In seinem Innern befindet sich eine gut walnußgroße Cyste mit vereinzelten kleineren Ausbuchtungen und im ganzen glatter Wand. Die ursprünglich mit Flüssigkeit gefüllte Höhlung ist jetzt leer. An einzelnen wenigen Stellen der Wand sehen wir anhaftende kleine Blutgerinnsel.

Von der nasalen Oberfläche des Tumors aus erstreckt sich ein ein-fingergliedgroßer Geschwulstzapfen nach der Mitte des Tumors zu, der von den übrigen Tumormassen größtenteils durch einen etwa 2 mm breiten halbmondförmigen Hohlraum abgesetzt ist. Die in den Nebenhöhlen zur Schädelbasis hin vorgedrungenen Zapfen zeigen eine ausgesprochen weiche markige Konsistenz ohne Knocheneinlagerungen und sind von weißlicher Färbung. Die Bindegewebskapsel ist hier sehr dünn oder fehlt z. T. auch vollständig.

2. *Mikroskopisch.* Die zur mikroskopischen Untersuchung hergestellten Präparate sind dem Haupttumor, der Gegend des Jochbeins, der Keilbeinhöhlen, des im makroskopischen Teile geschilderten nasalen Tumorzapfens, der Cystenwand und der Halsdrüse entnommen. Es sind Celloidin und Paraffinschnitte, die teils mit Hämatoxylin-Eosin, teils mit Azan (Azokarmin-Bindegewebsfärbung) gefärbt wurden.

1. *Präparat aus dem Haupttumor* (vgl. Abb. 2). Das Präparat besteht zu etwa gleichen Teilen aus derbfaserigem, ziemlich zellreichem Bindegewebe und aus Tumorgewebe, das in unregelmäßigen Anhäufungen und Strängen in das Bindegewebe eingestreut ist.

Das *Geschwulstparenchym* bildet zum Teil große zusammenhängende Haufen, deren Randzellen deutlich Zylinderzellencharakter haben. Sie liegen palisadenförmig aneinander geschichtet mit basalem Kern und dunkler Granulierung des Protoplasmas. Das Zentrum dieser Haufen zeigt mehr polygonale Zellen mit hellerem Kern ohne besondere Anordnung. Ausgesprochene Sternzellen sind nicht vorhanden. Vereinzelte kapillare Gefäße durchziehen die größeren Zusammenballungen von Geschwulstparenchym. Häufiger erscheint das Geschwulstgewebe in Gestalt von unregelmäßig angeordneten, in lockeres Bindegewebe eingebetteten Strängen, die zum Teil nur aus ein oder zwei Reihen von Zylinderzellen bestehen und sich stellenweise zu kleineren und größeren Herden von wechselnder Form verdicken und dann denselben Aufbau zeigen wie die schon beschriebenen größeren Herde.

Zwischen den einzelnen Anhäufungen von Geschwulstgewebe liegen breite Züge eines dichtfaserigen derben *Bindegewebes*, das sich in unmittelbarer Umgebung der Geschwulstherde und zwischen den einzelnen Geschwulstzapfen und Strängen zu einem großmaschigen und feinfaserigen Bindegewebegeflecht auflockert. In die Bindegewebssepten sind nicht allzu zahlreiche kapillare und größere Gefäße eingelagert. Außerdem findet man in den dichtfaserigen Bindegewebszügen vereinzelt kleinere und größere *Knochenbälkchen* und Gruppen von ihnen, die Markräume umschließen (vgl. Abb. 2). Das Knochengewebe besteht z. T. aus geflechtartig angeordnetem Bindegewebsknochen, z. T. zeigt es bereits lamelläre Struktur, mit

Abb. 2. (Aus Präparat 1.) Knochenbildung in einem Bindegewebsseptum. Angrenzend Geschwulstparenchym, im wesentlichen aus polygonalen Zellen bestehend, mit randständigen dunkler gefärbten Zylinderzellen, eingebettet in lockeres Bindegewebe.

vereinzelten Kittlinien als Zeichen früherer Ab- und Anbauvorgänge. Frische Appositions- und Resorptionszonen sind nicht nachweisbar. Nach dem mikroskopischen und makroskopischen Befund handelt es sich dabei um ein Netzwerk von dünneren und dickeren Zügen von spongiösem Knochengewebe, das im Bereich des ganzen Tumors im Inneren der derben Bindegewebszüge neu gebildet worden ist.

2. *Präparat aus der Keilbeinhöhle* (vgl. Abb. 3). Wir sehen fast ausschließlich Tumorgewebe, Bindegewebe fast nur in der unmittelbaren Umgebung der sehr zahlreichen und auffallend großen Gefäße. Außerhalb des Gefäßverlaufes ist es nur ganz vereinzelt in Gestalt feiner unregelmäßig verlaufender Züge erkennbar. Das Tumorgewebe besteht überwiegend aus unregelmäßig angeordneten Anhäufungen von polygonalen Zellen, die außen von Zylinderzellen begrenzt werden. Verhältnismäßig häufig ist an Stelle der polygonalen Zellen deutliche Sternzellenstruktur erkennbar, rings umgeben von Zylinderzellen. Vielfach finden wir fließende Übergänge von Zylinderzellen, polygonalen Zellen und Sternzellen, häufig auch unregelmäßige kleine Hohlräume, die leer erscheinen und von ein oder mehreren

Reihen Zellen vom Typus der Zylinderzellen begrenzt werden. Angrenzend an Gefäße liegt stets erst eine Reihe Zylinderzellen, gefolgt von polygonalen Zellen bzw. Sternzellen.

3. *Präparat aus dem Jochbein.* Das Bild ist dasselbe, wie bei dem soeben besprochenen Präparat. Das Tumorgewebe überwiegt, ganz wenig Bindegewebe und zahlreiche Gefäße. Das Tumorgewebe besteht hier jedoch ganz überwiegend aus netzartig angeordneten Sternzellen, deren äußere Begrenzung dunkelblau gefärbte, teils ein-, teils mehrschichtig gelagerte Zylinderzellen bilden.

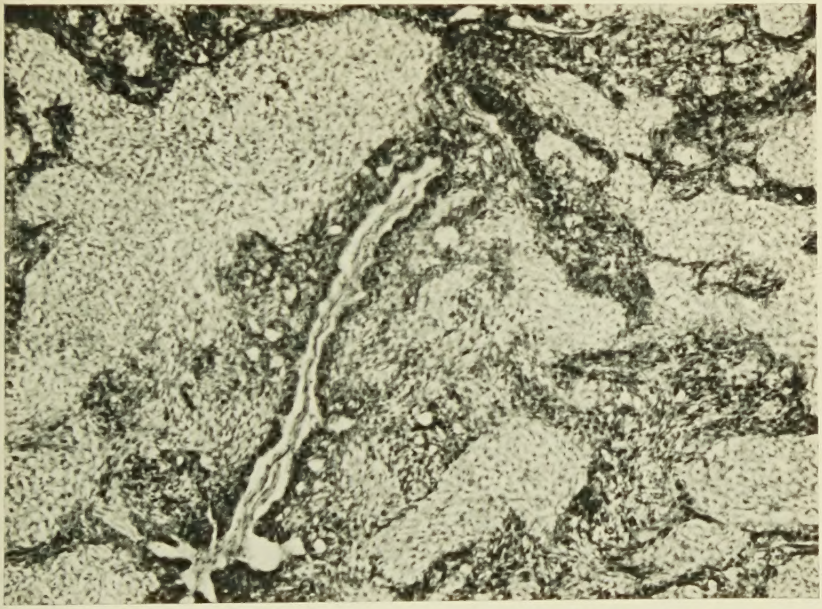

Abb. 3. (Aus Präparat 2.) Randständige Zylinderzellen und polygonale Zellen, in der Mitte ausgedehnte Sternzellenlagen. Nur ganz spärliches Bindegewebsgerüst in der Nachbarschaft der wenigen Gefäße.

4. *Präparat aus dem Tumorzapfen.* Das Präparat entstammt dem im makroskopischen Teile beschriebenen Tumorzapfen. Der Zapfen selbst besteht aus frischem jugendlichem Tumorgewebe, das fast ohne Bindegewebe dicht gedrängt den Zapfen ausfüllt und ist an der freien, dem halbmondförmigen Lumen zugekehrten Oberfläche von einem einseitigen hohen zylindrischen Flimmerepithel überzogen, das unmittelbar an das Tumorgewebe angrenzt. Die gegenüberliegende von der Haupttumormasse gebildete Seite dieses Spaltes zeigt lumenwärts gleichfalls eine einreihige Schicht zylindrischen Flimmerepithels, darunter eine größtenteils noch ziemlich dicke Submukosa, bestehend aus lockerem Bindegewebe und zahlreichen Gefäßen. Vereinzelt finden sich in ihr noch Reste von Knochenbälkchen, die dem ehemaligen Siebbeingerüst angehören dürften. Angrenzend an diese Submukosaschicht folgt das typische Tumorgewebe. Nach dem makroskopischen Befund eines von der Tumoroberfläche nach der Mitte vorspringenden Zapfens und dem mikroskopischen Ergebnis handelt es sich hierbei um eine an den Haupttumor angrenzende *Siebbeinzelle*, in die von einer Seite aus das Tumorgewebe eingewachsen ist und unter fortschreitender Verdrängung und Einstülpung der Schleimhaut deren Lumen bis auf einen schmalen Spaltraum ausgefüllt hat.

5. *Präparat der Cystenwand* (vgl. Abb. 4). Das Präparat, welches die nasale Geschwulstoberfläche bis zu der etwa 1 cm tiefer gelegenen Cystenwand umfaßt, enthält Tumor- und Bindegewebe zu ungefähr gleichen Teilen in wechselnder Anordnung entsprechend den im 1. Präparat beschriebenen Bildern. Die Tumoroberfläche zeigt einen der Nasenschleimhaut angehörenden Schleimhautüberzug, bestehend aus einem mehrreihigen Flimmerepithel und einer lockeren, von zahlreichen Blutungen durchsetzten Submukosa, welche tumorwärts in eine schmale dichtfaserige Bindegewebslage mit parallel zur Oberfläche gerichtetem Faserverlauf

Abb. 4. (Aus Präparat 5.) Cystenwand, bestehend aus aufgelockertem, gequollenem, randständig zerfallendem Geschwulstparenchym und fast kern- und strukturlosen, gequollenen Bindegewebshaufen.

übergeht. Das angrenzende Tumorgewebe endet schließlich mit seinen Parenchym- und Bindegewebsbestandteilen ohne besondere Membranbildung od. dgl. am Cystenlumen. Die Cystenwand wird also vom Tumorgewebe selbst gebildet, das aber in diesem Bereiche deutliche Degenerationserscheinungen des Parenchyms und des Bindegewebes aufweist. Tumor- und Bindegewebszellen erscheinen lumenwärts zunehmend aufgelockert, blasser gefärbt und schließlich größtenteils blasig aufgequollen und kernlos. Einzelne glasig gequollene kernlose Tumorzellreste und fast farb- und strukturlose Bindegewebsbröckel ragen aus der sonst ziemlich glatten Oberfläche in das Cystenlumen hinein. Besonders deutlich treten diese Zerfallserscheinungen am Bindegewebe hervor, das in größerem Abstand von der Lumenoberfläche als das Geschwulstparenchym eine deutliche Aufquellung der Zellen und Fasern, vielfach sogar völlige Hyalinisierung erkennen läßt. Dicht unter der Lumenoberfläche wurden vereinzelt kleine Hohlräume gefunden, die gleichfalls von zerfallendem Gewebe begrenzt werden.

6. *Präparat aus der Halsdrüse.* Die Halsdrüse zeigt nur entzündliche Vergrößerungen, kein Tumorgewebe.

Pathologische Anatomie und Klinik der Adamantinome.

Die Bezeichnung *Adamantinom* kennen wir erst seit 1901, wo *Blümm* die bis heute gültigen Bezeichnungen *Adamantinoma solidum* und *Adamantinoma cysticum* geprägt hat. Unter dieser Bezeichnung fassen wir heute die Geschwulstbildungen zusammen, die wir in dem älteren Schrifttum unter den mannigfachsten Bezeichnungen finden und die wir der Vollständigkeit halber anführen wollen: 1. Epitheliome adamantin, 2. zentrales Epitheliom, 3. Cystofibrom, 4. Cystosarkom, 5. Cystom, 6. multilokuläres Cystom, 7. proliferierende Kiefercyste, 8. Odontome embryoplastique, 9. zentrales paradentäres Cystom, 10. zentrales Cystadenom, 11. zentrales Papillom der Kiefer, 12. Adenoma adamentinum.

Unter Adamantinomen verstehen wir Geschwulstbildungen, die ausschließlich in den Kiefern ihren Sitz haben, in einer soliden und einer cystischen Form bekannt sind und in ihrem histologischen Aufbau weitgehende Übereinstimmung mit dem sich bei der Zahnentwicklung bildenden Schmelzorgane zeigen.

Ätiologie der Adamantinome. Obwohl die Frage nach der Ätiologie der Adamantinome fast alle Autoren beschäftigt hat, ist man doch bis heute zu keinem eindeutigen Ergebnis gekommen. Wenn man von den frühesten, sicher widerlegten Ansichten absieht, daß das Epithel durch Umwandlung des Bindegewebes entstanden und das Adamantinom ein Adenom der (übrigens nicht vorhandenen) Zahnfleischdrüsen ist, so haben sich zwei Anschauungen nebeneinander behauptet. Die größere Anzahl der Autoren stützt die Theorie von *Malassez*, der die paradentären Epithelreste als Ausgangsgewebe ansieht, während die übrigen sie von Einstülpungen der Mundschleimhaut selbst ausgehen lassen. Zu den letzteren gehören vor allem *Krompecher* und in der jüngsten Zeit *Lukomsky*.

Wenn wir zu dieser Frage Stellung nehmen wollen, so ist ein eingehendes Studium der Zahnentwicklung unerläßlich. Da selbst in den ausführlicheren Referaten die klare Gegenüberstellung von *Zahnentwicklung* und Adamantinombildung fehlt, soll hier näher darauf eingegangen werden.

Die erste Anlage zur Zahnentwicklung erfolgt mit der Bildung der Zahnleiste. Sie ist eine Wucherung des ektodermalen Mundhöhlenepithels, die sich in das tiefer gelegene mesodermale Gewebe einsenkt. In der frühesten Entwicklungsperiode besteht die Zahnleiste aus einer einreihigen Schicht zylindrischer Zellen und darüber gelagerten kubischen Epithelien. Haben sich im Laufe der weiteren Entwicklung aus der Zahnleiste die eigentlichen Zahnanlagen gebildet, so unterscheiden wir bei jeder Zahnanlage das Schmelzorgan, das ektodermaler Herkunft ist, und die Zahnpapille, die aus dem Mesoderm stammt. Während das Schmelzorgan den Schmelz liefert, bildet die Zahnpapille an ihrer Oberfläche das Dentin. Kurz vor Beginn der Schmelz- und Dentinbildung

hat das Schmelzorgan die Gestalt einer Glocke angenommen, in deren Hohlraum die Zahnpapille hineinragt. Von außen nach innen unterscheiden wir an dem Schmelzorgan jetzt folgende 3 Schichten:

1. Das *äußere Schmelzepithel*, das aus abgeplatteten kubischen Zellen besteht und die ganze Oberfläche des Schmelzorgans überzieht.

2. Die *Schmelzpulpa*, einen Gewebsraum, der von zahlreichen, durch Intercellularbrücken miteinander in Verbindung stehenden polygonalen Epithelien ausgefüllt ist, die durch Vermehrung der kubischen Zellen entstanden sind.

3. Das *innere Schmelzepithel*, das aus hohen zylindrischen palisadenförmig aneinander gereihten Zellen besteht. Sie sind auffallend gesetzmäßig angeordnet, mit basal gelegenem länglich-ovalem Kern, und stellen die jüngsten Formen der später Schmelz bildenden Zellen, der Ameloblasten oder wie wir sie sprachlich richtiger nennen wollen, der Adamantoblasten dar.

Im Laufe der weiteren Entwicklung geht eine Differenzierung der Zellen der Schmelzpulpa vor sich. Durch Sekretion in die Intercellularräume der polygonalen Epithelien werden die einzelnen Zellelemente auseinandergedrängt, die Intercellularbrücken zerreißen teils, teils werden sie in die Länge gezogen und geben so den Schmelzpulpazellen ein sternförmiges Aussehen. Zwischen Schmelzpulpa und dem inneren Schmelzepithel bleibt eine Schicht aus mehreren Lagen polyedrischer Zellen bestehen, das *Stratum intermedium*.

Die Adamantoblasten werden nach der Wurzel zu allmählich niedriger und gehen in eine Lage abgeplatteter Zellen über, die keinen Zahnschmelz mehr liefern. In ihrem Bereich ist auch keine Schmelzpulpa mehr entwickelt, so daß äußeres und inneres Schmelzepithel direkt aufeinander liegen. Dieser untere pulpalose Abschnitt des Schmelzorgans bildet die Epithelscheide der Zahnwurzel. Nach abgeschlossener Wurzelbildung drängen in diese Epithelscheide Spindelzellen des Zahnsäckchens ein, das sich inzwischen als eine ringsgeschlossene Bindegewebsschicht aus dem Mesoderm gebildet hat und die gesamte Zahnanlage umgibt, so daß der ursprünglich geschlossene Epithelmantel in ein Maschenwerk aufgelöst wird. So vereinigen sich Epithelscheide und Zahnsäckchen zur Wurzelhaut des Zahnes, die somit in Netzform die Epithelnester enthält, die *Malassez* zuerst beschrieben hat, und die einen regelmäßigen Bestandteil der Wurzelhaut auch der bleibenden Zähne bilden. *Fischer* hat einen Zusammenhang dieser paradentären Zellreste mit der Mundschleimhaut festgestellt. Nach den Untersuchungen von *Siegmund-Weber* besteht ein derartiger Zusammenhang nicht.

Für die Entwicklung der Adamantinome erscheint diese Frage nebensächlich. Nach *Siegmund-Weber* ist es für die Frage der Entstehung der epithelialen Auskleidung der Wurzelgranulome gleichgültig, ob die Epithelreste ein zusammenhängendes Netzwerk in der Wurzelhaut

darstellen, das wieder mit der Mundhöhlenschleimhaut in Verbindung steht, oder ob die einzelnen Epithelhaufen völlig isoliert im Gewebe liegen. Auf jeden Fall erfolgt die Epithelproliferation zu allererst von den Epithelien aus, die in unmittelbarer Nachbarschaft des die Geschwulstbildung auslösenden Reizes liegen. Das gilt in noch höherem Maße auch für die Adamantinombildung, die ja gleichfalls in der Gegend der Wurzelspitze ihren Anfang nimmt. Das Erhaltenbleiben dieser Epithelnester in der Wurzelhaut auch des fertig ausgebildeten Zahnes spricht sicherlich dafür, daß sie proliferationsfähig sind. Die ausgesprochene Ähnlichkeit des Baues der Adamantinomzapfen mit dem des Schmelzorgans läßt es zweifellos erscheinen, daß nicht das undifferenzierte Mundepithel, sondern die dem ursprünglichen Schmelzorgan angehörenden und in der Wurzelhaut während des ganzen Lebens nachweisbaren Epithelnetze den Ausgangspunkt der Adamantinomentwicklung darstellen.

Zu erklären bleibt noch, wodurch die Geschwulstbildung ausgelöst wird. Wir möchten bei dieser Frage, die auch noch völlig ungeklärt ist, auf folgendes hinweisen: Wir haben in dem gesamten Schrifttum der Adamantinome keinen Fall finden können, bei dem die Zähne der befallenen Seite lückenlos waren. Bei fast allen Fällen, bei denen eine Anamnese beigefügt ist, wird primär von Schmerzen, Anschwellungen und Eiterbildungen an den Zähnen der betroffenen Seite berichtet. Wir möchten deshalb annehmen, das auslösende Moment in entzündlichen Vorgängen der Wurzelhaut — die ja die paradentären Zellreste enthält —, zu erblicken. Diese entzündlichen Vorgänge werden in der Hauptsache durch Gangrän der Pulpa ausgelöst, können aber auch primär durch mechanische Schädigungen, wie z. B. in unserem Falle durch eine Schußverletzung verursacht werden. Daß die Geschwulstbildung auch nach Extraktion der Zähne einsetzt, ist dadurch erklärlich, daß infolge der entzündlichen Vorgänge an der Wurzelhaut eine teilweise Loslösung derselben erfolgt und damit Teile der paradentären Epithelreste im Kiefer verbleiben.

Histologie der Adamantinome. Die histologische Untersuchung des hier geschilderten Oberkieferadamantinoms zeigt uns ein in ein bindegewebiges Stroma eingelagertes Geschwulstparenchym. Während die älteren Teile unseres Tumors Parenchym und Stroma zu etwa gleichen Teilen enthalten (Präparat 1 und 5), überwiegt bei den jüngeren markig weichen Teilen das Parenchym (Präparat 2, 3 und 4) so stark, daß nur ganz schmale Bindegewebszüge in unmittelbarer Nachbarschaft der Gefäße zwischen den dichtgedrängten Geschwulstzapfen vorhanden sind. Auch im Schrifttum finden wir die Feststellung, daß Parenchym und Stroma in ihren Mengenverhältnissen zueinander nicht konstant sind. Im allgemeinen überwiegt das Parenchym, doch sind Abstufungen bis zu Fällen mit sehr reichlichem Stroma bekannt. Nach unseren Beobachtungen scheint das Parenchym besonders in jüngeren Geschwulstherden vorzuherrschen.

Das Parenchym stellt in seiner Jugendform solide Epithelzapfen dar, die sich kolbenförmig in das sie umgebende Bindegewebe einsenken. Bei fortschreitendem Wachstum bilden sich dann strang- und schlauchförmige Fortsatze, die sich innerhalb des Bindegewebes weiter verzweigen und verasteln und schließlich durch zunehmendes Dickenwachstum unregelmäßig nebeneinander gelagerte Anhäufungen von Adamantinomgewebe bilden.

Während nach unserem Befund in Übereinstimmung mit dem Schrifttum das Epithel unmittelbar an das Bindegewebe angrenzt, hat *Siegmund* in neuester Zeit eine deutliche basalmembranartige Grenzschicht festgestellt. Er vertritt die Anschauung, daß die homogene glasige Masse, die sie darstellt, zunächst ein rein epitheliales Ausscheidungsprodukt ist, das sich erst später mit den anliegenden Bindegewebsfibrillen des Stromas in innigster Weise zu einer Membran verbindet.

Die jüngsten Entwicklungsstadien sind zweifellos von *Massin* beschrieben worden, der 2 als Adamantinome festgestellte Epithelgeschwülste bei einem Neugeborenen beobachtete. Das Geschwulstparenchym bestand nur aus einer einreihigen Schicht peripheren Zylinderepithels und aus kubischen Zellen. Dieser Befund, den auch wir bei zahlreichen kleineren Geschwulstzapfen erheben konnten, ergibt eine völlige Übereinstimmung im Aufbau des Geschwulstparenchyms mit den Bestandteilen der Zahnleiste im frühesten Entwicklungsstadium.

Wir ersehen daraus, daß die für die Adamantinome charakteristischen Zylinderzellen, die wir bei allen Autoren übereinstimmend beschrieben finden, schon frühzeitig in Erscheinung treten. Nur *Stumpf* hat in jungem Tumorgewebe als einzige Zellform kubische Zellen festgestellt. Bei Durchsicht unserer Präparate konnen wir diese Beobachtung bis zu einem gewissen Grade bestätigen, insofern als einzelne schmale Geschwulststränge fast ausschließlich aus kubischen Zellen bestanden; jedoch zeigten auch hier schon die randständigen Zellen, die noch keine ausgesprochene Zylinderform erkennen ließen, im Gegensatz zu den zentralen Zellen eine dunklere Granulierung des Protoplasmas, wie sie meist für die Zylinderzellen charakteristisch ist. Im allgemeinen sind jedenfalls die peripher gelegenen Zellen von mehr oder weniger ausgesprochen zylindrischer Form und liegen dicht gedrängt palisadenförmig nebeneinander, mit basalem Kern und dunkler Granulierung des Protoplasmas. Sie sind in der Regel einschichtig, jedoch finden wir im Schrifttum auch Fälle, in denen ähnlich wie in unseren Präparaten 1 und 3 stellenweise ein mehrschichtiges Zylinderepithel beobachtet wurde. Auch hierbei zeigt sich wiederum eine bemerkenswerte Übereinstimmung der Zylinderzellenschicht mit der Adamantoblastenschicht eines normalen Zahnkeimes.

Die Zylinderzellen scheinen das eigentliche Wachstumsorgan der Epithelzäpfchen zu bilden und bleiben bis zuletzt bestehen, auch wenn

schon im Innern der Epithelzapfen hochgradige degenerative Veränderungen eingetreten sind.

Das Parenchym des Haupttumors des hier beschriebenen Adamantinoms besteht nur aus zwei Zellformen: einer randständigen adamantoblastenähnlichen Zylinderzellenschicht und zentral davon gelegenen polygonalen Zellen, die von vielen Autoren morphologisch der intermediären Zellschicht der Schmelzpulpa im Stadium vor der Sternzellenbildung gleichgestellt werden. Während diese Zusammensetzung sonst im Schrifttum vor allem den soliden Adamantinomen zugeschrieben wird, finden wir sie gerade in dem älteren Teile der Geschwulst, der die Cyste enthält.

Die jüngeren Teile unseres Tumors, die wir mit markig-weich bezeichnet haben, zeigen uns bei der mikroskopischen Untersuchung weniger polygonale Zellen, dafür aber ein Überwiegen netzförmig angeordneter *Sternzellen*, wie sie entwicklungsgeschichtlich für die Schmelzpulpa typisch sind. Fließende Übergänge zeigen uns, daß sich die Sternzellen aus den polygonalen Zellen entwickeln. Für ihre Entstehung bestehen zwei Anschauungen. Während ein Teil der Autoren die Auffassung vertritt, daß sich zuerst intracelluläre Bläschen bilden, die durch ihr Wachstum die Zellsubstanz bis auf Fäden und Ausläufer reduzieren, gleicht die Auffassung der übrigen der über die Entwicklung der Sternzellen bei der Schmelzpulpa: Durch intercelluläre Sekretion einer homogenen Flüssigkeit lockern sich die Epithelzellen und werden auseinandergedrängt. Die die Zellen miteinander verbindenden Plasmabrücken werden bis auf einzelne Ausläufer eingeschmolzen, so daß das Bild der mit flügelförmigen Fortsätzen versehenen Sternzellen entsteht.

Nach *Siegmund* besitzen die sternförmigen Geschwulstzellen ein feines Netz von intraprotoplasmatischen Fibrillen, die durch die Fortsätze von einer Zelle in die andere übertreten. Anordnung und Verhalten dieser Protoplasmafasern in den Geschwulstzellen entsprechen in allem dem der Sternzellen einer normalen Schmelzpulpa. Gegenüber den Protoplasmafasern des Schleimhautepithels sind sie spärlicher und plumper. *E. Schmidt* beschreibt sie als zarte Stachelfortsätze und glaubt ihre seltene Erwähnung darauf zurückführen zu sollen, daß man sie nur bei stärkster Vergrößerung und günstigster Beleuchtung nachweisen kann.

Das Auftreten der Sternzellen wird vielfach als Zeichen beginnender Degeneration angesehen. Wir können uns dieser Auffassung, die den entwicklungsgeschichtlichen Vorgängen bei der Bildung der Sternzellen der Schmelzpulpa widersprechen würde, nicht anschließen. Dagegen spricht auch die Tatsache, daß wir die Sternzellen besonders in den jüngsten Teilen unseres Tumors gefunden haben, die sonst keinerlei Degenerationserscheinungen aufweisen. Auch im Schrifttum sind in jungen Tumoren oft Sternzellen beschrieben worden. Wenn wir somit die Sternzellen für einen normalen Bestandteil des Parenchyms, der allerdings

nicht immer vorhanden zu sein braucht, halten, so glauben wir die Frage, warum gerade in unserem älteren Tumorherde, der der Kieferhöhle angehörte, Sternzellen nicht nachweisbar waren, damit erklären zu können, daß entweder in Fällen größeren äußeren Widerstandes die Bildung von Sternzellen unterbleiben kann, oder daß in unserem Falle gerade die am weitesten ausdifferenzierten, ursprünglich sternzellenhaltigen Teile bei der Bildung der großen Cyste zur Einschmelzung gekommen sind.

Stroma. Das Stroma, in das die Epithelkörper eingelagert sind, ist im Schrifttum wenig berücksichtigt worden. Nach unseren Untersuchungen ist es ein fibrilläres Bindegewebe, das besonders in den jüngeren Teilen der Geschwulst und direkt an das Geschwulstparenchym angrenzend ein feines lockeres Gewebe darstellt. In älteren Teilen und in größerer Entfernung von den Epithelkörpern ist es ein derbes septenartig angeordnetes, sehr dichtfaseriges Bindegewebe. Im allgemeinen ist es im Schrifttum als zellarm mit wechselndem Gehalt an Gefäßen beschrieben worden. Unsere Präparate zeigen es ziemlich zellreich und gut mit Gefäßen durchsetzt.

Von besonderem Interesse und für unseren Fall typisch sind die im 1. Präparat beschriebenen in die dichtfaserigen Bindegewebszüge eingelagerten *Knochenneubildungen*, die im Innern der Hauptgeschwulst allenthalben in Form von einzelnen Bälkchen und Gruppen von ihnen anzutreffen waren. Allein aus dieser gleichmäßigen netzartigen Verteilung der Knochenbildungen über die ganze Masse des Adamantinoms geht schon hervor, daß es sich dabei um Neubildungen und nicht etwa um Reste des von dem Adamantinom verdrängten und zerstörten Oberkieferknochens handelt. Solche Reste ursprünglich vorhandenen Knochens wurden nur ganz vereinzelt in den Teilen der nasalen Geschwulstzapfen gefunden, welche in das Siebbeingerüst eingedrungen waren und stellenweise noch nicht die ganze Wand der von ihnen durchwucherten Siebbeinzellen zerstört hatten. Gleiche Beobachtungen fanden wir bei *Ricks*. *Hammer* berichtet von einer „netzförmigen Anordnung von Knochenbälkchen", ohne jedoch näher darauf einzugehen.

Von einer Bildung von „echten Schmelzkörnern und einem Gewebe, das morphologisch zwischen Zement und Dentin steht", wird in der Arbeit von *Chabrel* (zitiert nach *Krompecher* und *Ricks*) berichtet. Da die Arbeit im Original nicht vorlag, war eine Nachprüfung nicht möglich. *Ricks* sah Schmelzbildung angedeutet, geht aber auf diesen Befund nicht näher ein. Auch sonst ist nirgends der tatsächliche Nachweis von Schmelzbildung erbracht worden. *Siegmund* lehnt es deshalb mit Recht ab, die bisher beschriebenen Veränderungen an den Geschwulstzellen in irgendeiner Weise mit der Bildung von Schmelz zu vergleichen oder in Zusammenhang zu bringen. Ein von ihm festgestelltes Bindegewebe mit Odontoblastenfunktion leitet zweifellos schon zu den Odontomen über, die differentialdiagnostisch am nächsten liegen, sich aber von den Adamantinomen dadurch unterscheiden, daß bei ihnen nicht nur das Epithel, sondern auch das Bindegewebe geschwulstmäßig wächst.

Sowohl beim Epithel wie beim Bindegewebe sind Entartungen beobachtet worden, die durch Einschmelzung des entarteten Gewebes zur

Cystenbildung führten. Die Cystenbildung kann sich entweder nur auf das Epithel oder Bindegewebe, oder auch auf beide Gewebe gemeinsam erstrecken. Betrachten wir die Zerfallserscheinungen, die sich auf das Parenchym beschränken, so finden wir, daß alle Zellformen des Parenchyms betroffen werden können. Die Zylinderzellen widerstehen jedoch am längsten der Degeneration. Am häufigsten sind im Schrifttum die sog. Schmelzpulpa- oder Sternzellencysten beschrieben worden, bei denen sich die Zerfallserscheinungen zunächst nur auf die Sternzellen erstrecken. Der Cystenbildung geht beim Parenchym eine meist als kolloidal oder hyalin bezeichnete Entartung voraus. Die von uns im Präparat 5 geschilderte hyaline Degeneration ist auch von *Hammer* bei einem Adamantinoma cysticum des Oberkiefers gesehen worden. Er hat beobachtet, daß in einzelnen der größeren Cysten die Wand mit einer Schicht runder Kügelchen oder Tröpfchen von hyaliner, homogener Beschaffenheit bedeckt war. Die homogene Masse, aus welcher die Kugeln bestanden, war am Rande der Cyste oft zusammengeflossen und bildete eine völlige Wandschicht. Ähnlich den Vorgängen beim Epithel kann die Entartung auch vom Bindegewebe ihren Ausgang nehmen. Der Cystenbildung geht hier meist eine hyaline oder auch schleimige Degeneration voraus. *Siegmund* hat solche Bindegewebscysten gesehen, die mit eigenartigen krümeligen Eiweißmassen ausgefüllt waren. *Jäger* bezeichnet sie als entstanden durch anämische Nekrose bruchartig eingeklemmten Bindegewebes. Er unterscheidet außerdem noch Cysten, die durch Umwucherung von Blutungen im Stroma sowie dilatierter Blut- und Lymphgefäße gebildet werden.

Nimmt der Zerfall größeren Umfang an, so finden wir, wie in unserem Falle Parenchym und Bindegewebe an der Cystenbildung beteiligt. Zusammenfassend möchten wir folgende Cystenbildungen unterscheiden: 1. durch zentralen Zerfall des Geschwulstparenchyms, 2. durch Zerfall von Bindegewebe, 3. durch Zerfall von Geschwulstparenchym und Bindegewebe, 4. durch Zerfall eingekapselter Blutungsherde.

Bei den kleineren Cysten, die sich auf einen zentralen Zerfall der Geschwulstzapfen beschränken, wird die *Cystenwand* daher meistens von der Zylinderzellenschicht gebildet, doch sind auch platte Epithelzellen als Cystenauskleidung beschrieben worden. Sind die Cysten in der Entwicklung weiter fortgeschritten, so finden wir als Cystenbegrenzung Bilder, wie wir sie im 5. Präparat und auch von anderen Autoren geschildert finden. *Schmidt* führt den Fall *Bryk*s an, der erst nach 26jährigem Bestehen zur Operation und damit zur histologischen Untersuchung gelangte. *Bryk* beschreibt eine Loslösung des Zylinderepithels, das bänderartig in die Cyste hineinragte. Die einzelnen Zellen waren leicht voneinander zu isolieren, kernlos, sehr brüchig und zeigten einen perlmutterartigen Glanz.

Ganz ungewöhnlich ist die Feststellung von *Albarran*, der Becherzellepithel innerhalb der Cysten sah. Leider war uns die Arbeit nur im Referat

zugangig, so daß wir die Lage der Cyste nicht feststellen konnen. Da Cysten aber durch Zerfall von Tumorgewebe entstehen, welches keine Becherzellen aufweist, ist eine solche Auskleidung echter Cysten unwahrscheinlich. Unter Hinweis auf das histologische Untersuchungsergebnis des in unserem Präparat 4 naher untersuchten cystenahnlichen Gebildes, das sich als der Rest einer Siebbeinzelle erwies, mochten wir annehmen, daß es sich auch in dem von *Albarran* beschriebenen Fall nicht um eine echte Cyste, sondern um das Überbleibsel einer Siebbeinzelle oder eines Teiles des ursprunglichen Kieferhöhlenlumens gehandelt hat. Auch *Esch* hat in dem von ihm beobachteten ahnlichen Fall dieselbe Erklarung gegeben.

Den eigentlichen Anlaß zur Cystenbildung mussen wir wohl in Ernährungsstörungen suchen, die die verschiedensten Ursachen haben können.

Der *Sitz der Adamantinome* ist ihrem Ursprung entsprechend zentral im Kiefer, in der Regel im Alveolarfortsatz, und zwar ist sowohl beim Ober- wie beim Unterkiefer die Gegend der Molaren- und im Unterkiefer speziell des Weisheitszahnes bevorzugt. Die Geschwulst verwachst nie mit dem Knochen, wohl aber verdrangt sie ihn und bringt ihn zur Einschmelzung durch Druckatrophie. In den seltensten Fallen ist sie wie in unserem Falle mit einer bindegewebigen Umhullung beobachtet worden.

Mit fortschreitendem Wachstum wird der Kiefer aufgetrieben und die Geschwulst wird außerlich sichtbar. Sie dehnt sich am Unterkiefer bis uber den aufsteigenden Ast aus, doch ist bisher kein Fall bekannt, bei dem das Kiefergelenk mitergriffen war.

Beim Oberkiefer wolbt sie sich in der Regel zunachst im Bereich der Fossa canina vor, drangt in die Oberkieferhohle ein und fullt sie nach und nach ganz aus. Bei weiterer Ausbreitung drangt sie gegen das Nasenlumen hin vor und treibt den harten Gaumen auf. Im vorliegenden Falle hatte die Geschwulst den Gaumen großenteils zerstört und ragte in die Mundhohle hinein. Bei so ausgedehnten Tumoren können die Geschwulstmassen auch in die Augenhohle eindringen, sie können, wie unser Fall zeigt, sich sogar bis zur Schadelbasis, ja bis an die Dura mater heran ausbreiten.

Die im Bereiche der Geschwulst sitzenden Zahne werden meist locker und fallen aus.

Siegmund beschreibt jedoch einen Fall, bei dem nur ein Teil der Wurzel eines Zahnes von dem andrangenden Adamantinom resorbiert wurde. Während der Zahn selbst erhalten blieb, fand eine Durchsetzung der Spongiosaraume des Alveolarfortsatzes mit Geschwulstzapfen und eine weitgehende cellulare Resorption der Zahnwurzel statt, die zur breiten Eröffnung des Pulparaumes geführt hatte. An Stelle der zelligen Pulpa war es dabei zur Entwicklung eines zementartigen Knochenstiftes im Pulparaume gekommen.

In dem von *Ricke* beschriebenen Adamantinom ragte ein Molarzahn mit der teilweise resorbierten Wurzelspitze in ein Cystenlumen hinein. In den meisten Fällen, bei denen Zähne im Tumor festgestellt wurden, sind die Zähne erst sekundär durch das Wachstum des Tumors in die Geschwulst einbezogen worden. Untere Weisheitszähne sind infolge der häufig schwierigen Durchbruchsmöglichkeit im Unterkiefer häufiger in Adamantinomen beobachtet worden. Auch retinierte und überzahlige Zähne kommen in Adamantinomen vor. *Ricke* läßt ungeklärt, ob es sich um einen solchen Fall oder um den vielleicht noch nicht durchgebrochenen Weisheitszahn handelt. Ob es im Fall *Wrede* tatsächlich wie angegeben, der überzählige Eckzahn, oder nur der noch nicht durchgebrochene bleibende Zahn ist, war nicht nachzuprüfen. Bisher ist der Nachweis, daß Zähne in echten Adamantinomen gebildet worden sind, noch nicht erbracht worden.

Wenn die Geschwulst den Knochen bis auf eine dünne Schale verdrängt hat, ergibt sich beim Palpieren das häufig beschriebene Pergamentknittern.

Ist die Geschwulst durch den Knochen durchgedrungen und kommt sie mit der Schleimhaut in Berührung, so finden wir die Schleimhaut, da sie dem Andringen der Geschwulst nachgeben kann, meist unverändert. Gelegentliche Durchbrüche durch die Schleimhaut sind wohl mit Recht mit mechanischen Schädigungen der Schleimhaut (Kauakt, Extraktionen usw.) erklärt worden.

Die Geschwulst hat meist eine glatte Oberfläche und ist von knochenharter bis schwammiger Konsistenz. Die Form ist gewöhnlich rundlich und zeigt knollen- und zapfenförmige Auswüchse. Ihre Farbe erscheint weißlichgrau bis gelb, auch rötlich. Die Schnittfläche ist meist porös.

Das *Wachstum der Adamantinome* ist im allgemeinen langsam und gleichmäßig, doch hat man häufig Fälle beobachtet, die sich nach anfänglich langsamem Wachstum plötzlich schnell vergrößerten, während andere wieder nach schnellem Anfangswachstum eine langsame Fortentwicklung zeigten. Das hier geschilderte Oberkieferadamantinom, dessen Beginn wohl bald nach der 1916 erfolgten Verwundung anzusetzen ist, hat sich zunächst langsam entwickelt, bis es 1927 äußerlich sichtbar wurde. Das Wachstum setzte sich weitere 4 Jahre gleichmäßig fort, bis die plötzliche Wachstumssteigerung in letzter Zeit den Patienten erneut zum Arzte führte.

Eine Aufstellung darüber, in welchem Lebensalter das Wachstum der Adamantinome beginnt, ist schwierig, da die Patienten in den verschiedensten Entwicklungsstufen der Erkrankung den Arzt aufsuchen und dann die Angaben über den Zeitpunkt der ersten Erscheinungen sehr voneinander abweichen. Besonders schwierig ist dies bei den Oberkieferadamantinomen, die gewöhnlich erst die Oberkieferhöhle ausgefüllt haben, also schon längere Zeit bestehen, ehe sie äußerlich wahrnehmbar werden. Aber auch bei Berücksichtigung der dadurch bedingten Unsicherheit wird man nach den mitgeteilten Beobachtungen annehmen dürfen, daß der Beginn der meisten Erkrankungsfälle zwischen das 20. bis 40. Lebensjahr, also bereits nach abgeschlossener Dentition, fällt. Daß

das Alter jedoch keine ausschlaggebende Rolle spielt, beweisen die Beobachtungen von *Massin*, *Ipsen*, *Wrede* und *Weichselbaumer*, die beim Neugeborenen und im Alter von 4 Monaten und 10 Jahren Adamantinome festgestellt haben. (Interessant dürfte hierbei der Hinweis darauf sein, daß vereinzelte Fälle bekannt sind, bei denen Neugeborene bereits bei der Geburt einen Zahn mit fertig ausgebildeter Krone aufwiesen.)

Porzelt schreibt das lange klinische Verborgensein der Adamantinome vor allem der soliden Form zu, die nach seiner Ansicht viel langsamer wächst, während sich die cystische Form infolge ihres „voluminoseren" Wachstums eher bemerkbar machen soll. Wir können uns dieser Ansicht nicht anschließen. Ziehen wir unsere Zusammenstellung trotz der ihr anhaftenden oben angeführten Mängel zu Rate, so finden wir bei den soliden Adamantinomen des Oberkiefers ein Durchschnittsalter von etwa 1 Jahr, bei der cystischen Form dagegen ein solches von etwa 5 Jahren. Da die Cysten zweifellos durch Zerfall und Auflösung ursprünglich soliden Geschwulstgewebes entstehen (siehe Histologie der Adamantinome), erscheint der Erklärungsversuch des angeblich schnelleren Wachstums der cystischen Adamantinome infolge ihres „voluminoseren" Wachstums schon von vornherein hinfällig.

Im Schrifttum finden wir die Anschauung vertreten, daß die solide Form sich mehr bei Verringerung des äußeren Widerstandes entwickelt, während die cystischen Formen vorzugsweise bei Steigerung des äußeren Widerstandes durch die kräftigere Corticalis der Kieferäste zur Ausbildung kommt. Unser Fall bestätigt diese Anschauung. Während die nach den weniger Widerstand bietenden Nebenhöhlen und der Schädelbasis zu gelegenen Teile ausgesprochen soliden Charakter haben, finden wir die Cyste in dem im widerstandsfähigeren Kiefergerüst gelegenen Haupttumor.

Diese Tatsache veranlaßt uns, die Cystenbildung in ursächlichen Zusammenhang zu bringen mit dem durch Vermehrung des Geschwulstgewebes und den großen äußeren Widerstand verursachten höheren Druck innerhalb dieser Teile des Tumors. Die damit eintretende schlechtere Ernährung dieser Teile des Tumors scheint der unmittelbare Anlaß zu den regressiven Veränderungen zu sein. Die Anschauung *Porzelts*, daß mit der Cystenbildung ein schnelleres Wachstum verbunden ist, findet also keine Bestätigung, wohl aber erscheint ein schnelleres Wachstum möglich, wenn, wie in unserem Falle, der Knochen zur Einschmelzung gebracht und damit der äußere Widerstand aufgehoben ist.

Wir finden in den Adamantinomen Cysten in allen Größen. Die größeren Cysten sind meist von unregelmäßiger Bauart, die wahrscheinlich auf den vorausgegangenen Zusammenschluß mehrerer kleinerer Cysten hindeutet. Es sind Fälle beschrieben worden, bei denen die Adamantinome fast vollständig von einer einzigen großen Cyste ausgefüllt waren. Der Cysteninhalt ist gewöhnlich eine meist zähe graugelbe klebrige Flüssigkeit, selten eine breiige Masse.

Die Größe der Adamantinome ist recht verschieden. Beim Unterkiefer sind wiederholt Geschwülste bis Kindskopfgröße beschrieben worden. Der Fall *Falkson* erreichte sogar ein Gewicht von 750 g. Bei den Adamantinomen des Oberkiefers finden wir meist hühnerei- bis faustgroße Tumoren.

Die Adamantinome sind im Oberkiefer seltener. Wir haben im gesamten in- und ausländischen Schrifttum 25 Fälle feststellen können. Die 3 von *Simmons* angeführten Fälle waren leider nicht auszuwerten, da sie uns nur im kurzen Referat zugängig waren. Die den Unterkiefer betreffenden Fälle sind weit zahlreicher. Das zahlenmäßige Verhältnis der heute im Schrifttum bekannten Fälle beläuft sich auf etwa 1 : 5.

Winter hat eine Bevorzugung der linken Seite und eine zahlenmäßig stärkere Erkrankung des weiblichen Geschlechts festgestellt. *Hesse* hat das Verhältnis der Erkrankungen bei Männern und Frauen mit 1 : 2, *v. Teubern* sogar mit 1 : 10 angegeben. Wir können dies nach unseren Nachprüfungen sowohl für die Adamantinome des Oberkiefers wie die der Unterkiefer nicht bestätigen. Das tatsächlich nur geringe Überwiegen der Häufigkeit der Adamantinome bei Frauen und der Erkrankungen der linken Seite dürfte deshalb mehr als ein zufälliger und belangloser Befund anzusehen sein.

Nach der von *Ricke* bis Fall 16 begonnenen und von uns fortgeführten und vervollständigten Zusammenstellung der Oberkieferfälle würden sogar die bei Männern beobachteten Adamantinome überwiegen (8 : 14).

In letzter Zeit hat *Weißenfels* die These von der fehlenden *Metastasenbildung* der Adamantinome angegriffen. Er führt außer einer Reihe von Fällen aus dem Schrifttum auch einen selbst beobachteten malignen Fall von Adamantinom an.

Die Fälle von *Tapie* und *Pertik* sind nicht nachzuprüfen, da eine Krankengeschichte fehlt. Der von *Pertik* angeführte Fall scheint ein sarkomatös entartetes Adamantinom, der Fall *Neath* ein sarkomatös entartetes Adamantinomrezidiv gewesen zu sein. Der Fall *Hutchinson* zeigt in den Lymphdrüsen in der Nähe der Nebenniere Geschwulstmetastasen von demselben mikroskopischen Bau wie bei dem ursprünglichen Tumor. Von *Ere* und *Parker* wurden bei einem Adamantinom Metastasen in den Lymphdrüsen der Brusthöhle beobachtet. Auch der eigene Fall von *Weißenfels* stellt zweifellos ein bösartig entartetes Adamantinomrezidiv mit Metastasen in den regionären Lymphdrüsen und beiden Lungen dar.

Simmons sah Metastasen in 2 Fällen. Einmal konnten 12 Jahre nach Entstehen des Tumors Drüsenschwellungen am Halse beobachtet werden. Resektion des Kiefers und Entfernen der Drüsen brachte Heilung, die nach 8 Jahren noch konstatiert werden konnte. Im anderen Falle starb der Patient 1 Jahr nach Auftreten des Tumors, er hatte Drüsenschwellungen am Halse von derselben Struktur wie der Tumor und Metastasen in der Lunge. Das von *Jäger* veröffentlichte maligne Oberkieferadamantinom zeigte karzinomatöse Entartung.

Diese Fälle zeigen uns, daß ein malignes Entarten der Adamantinome wohl möglich, aber im ganzen selten ist. Die überwiegende Mehrzahl der angeführten Fälle scheinen mit Ausnahme des Falles *Hutchinson* keine

reinen Adamantinome gewesen zu sein, so daß wir an der These der fehlenden Metastasenbildung im großen und ganzen wohl festhalten können. Selbst unser außerordentlich weit fortgeschrittener Fall zeigte keine Veränderung der regionären Drüsen (s. mikroskopischen Befund).

Bekannt ist die außerordentlich starke *Rezidivneigung* der Adamantinome. Rezidive treten bestimmt auf, wenn die geringsten Tumormengen zurückbleiben. Die Rezidive sind in der Regel von demselben histologischen Bau wie die primäre Geschwulst, doch hat man die Erfahrung gemacht, daß ihr Wachstum ein bedeutend rascheres ist. Da bei jedem Eingriff wenigstens die äußere Knochenwand abgetragen wird, ist das schnellere Wachstum der Rezidive leicht mit dem Wegfall des äußeren Widerstandes zu erklären. Der Zeitpunkt des Auftretens der Rezidive ist recht verschieden. Im Schrifttum erstreckt sich die Spanne von 11 Tagen *(Ipsen)* bis zu 45 Jahren *(Porzelt)*.

Das ältere Schrifttum bezeichnet die Adamantinome fast durchweg als gutartig. Nach den obigen Feststellungen können wir uns dieser Ansicht vom pathologisch-anatomischen Standpunkt aus anschließen.

Therapie der Adamantinome.

Die Therapie der Adamantinome wird beeinflußt durch die Rezidivneigung dieser Geschwülste. Trotz der allgemeinen Überzeugung, daß nur die restlose Entfernung allen Tumorgewebes dauernde Heilung bringen kann, haben 3 Anschauungen Anhänger gefunden:

1. Auskratzen des Tumors mit Abtragung der Wande, 2. radikale Exstirpation, 3. Resektion mit evtl. Exartikulation (Unterkiefer).

Die Erfahrungen in der Therapie der Adamantinome erstrecken sich, dem relativ häufigeren Vorkommen entsprechend, vor allem auf den Unterkiefer. Hier hat jede der 3 Theorien ihre Anhänger gefunden. Während ein Teil der Autoren durch Erfolge bei bloßer Auskratzung, bei partieller Resektion oder Exstirpation ohne Kontinuitätstrennung sich veranlaßt sehen, diese Behandlungsart zu empfehlen, treten andere durch häufig beobachtete Rezidive für Resektionen bis zur Kontinuitätstrennung ein. Der Gefahr der Bildung eines Rezidivs, das doch eine radikale Operation notwendig machen würde, steht nur der evtl. Vorteil der Vermeidung einer Entstellung und funktionellen Störung gegenüber.

Pichler hat den Weg der Kombination von *Operation und Strahlentherapie* eingeschlagen, indem er unradikal, aber mit nachfolgender Radiumbehandlung operierte. Von 8 von ihm auf diese Weise behandelten Fällen blieben 4 (34-, 43-, 45- und 60jährig) rezidivfrei nach einer Nachuntersuchung von $2^1/_2$, $4^1/_2$, 6 und 9 Jahren, die anderen 4 (1 Kind, 30-, 39- und 41jährig) bekamen Rezidive (das Kind sofort, die übrigen nach $2^1/_2$, $2^1/_2$ und 1 Jahren), ein Ergebnis, das nicht gerade zur Nachahmung anlockt.

Überblickt man die mitgeteilten Fälle, so handelte es sich bei den Heilungen vorwiegend um cystische Adamantinome bei älteren Patienten.

Hesse hält es für denkbar, daß einerseits bei von vornherein mehr cystisch wachsenden Adamantinomen und andererseits bei älteren Patienten die Gefahr eines schnelleren Wachstums und der Rezidivbildung nicht so groß ist, daß aber bei jüngeren Individuen und bei Vorherrschen des soliden Geschwulstcharakters diese Gefahren in erhöhtem Maße bestehen.

Von den 25 Adamantinomen des Oberkiefers haben wir bei 19 die eingeschlagene Therapie feststellen können. Von ihnen sind 15 radikal, d. h. mit Exstirpation bzw. Resektion behandelt worden und nur in 2 Fällen *(Bock* und *Albarran)* wird nach 1 bzw. 18 Jahren über ein Auftreten von Rezidiven berichtet. Von den restlichen 13 ist nur 2mal eine rezidivfreie Beobachtungszeit angegeben. Bei den 5 nicht radikal operierten Adamantinomen zeigten 3 (*Albarran, Weichselbaumer* und *Ipsen)* Rezidive nach 5 und 18 Jahren bzw. 11 Tagen. Auch bei den 2 übrigen Fällen fehlt die Angabe einer Beobachtungszeit.

Nach diesen Ergebnissen müssen wir bei Oberkieferadamantinomen eine möglichst radikale Exstirpation im Gesunden für unerläßlich halten. Die zur Operation gelangenden Oberkieferadamantinome sind in der Regel weiter fortgeschritten und haben fast immer das Antrum ausgefüllt. Die weniger übersichtlichen und für eine Operation schwierigeren anatomischen Verhältnisse des Oberkiefers verbunden mit dem bekannten schnelleren Wachstum der Adamantinomrezidive, lassen die Gefahr eines inoperablen Rezidivs beim Oberkiefer zu naheliegend erscheinen.

Zusammenfassung.

Fassen wir nunmehr die Ergebnisse unserer speziellen Untersuchung und die kritische Betrachtung über die Veröffentlichungen in dem Schrifttum zusammen, so ergibt sich:

Der von uns untersuchte Tumor besteht in der Hauptsache aus einem in ein reichlich entwickeltes bindegewebiges Stroma eingelagerten Geschwulstparenchym. Das epitheliale Geschwulstgewebe zeigt die für Adamantinome typischen Zellformen in ebenfalls typischer Anordnung: Randständige hohe einreihige, vereinzelt auch mehrreihige, palisadenförmig aneinander gelagerte Zylinderzellen, Zellen von kubischem bzw. polygonalem Aussehen und netzförmige Sternzellen. Eine Grenzschicht zwischen Parenchym und Stroma ist nicht feststellbar. Nur *Siegmund* hat bisher im Schrifttum eine deutliche basalmembranartige Grenzschicht beobachtet. Das Stroma stellt ein fibrilläres Bindegewebe dar, das in jüngeren Tumorteilen und in nächster Umgebung des Parenchyms als feines, lockeres Gewebe, im älteren Haupttumor und in weiterer Entfernung vom Parenchym in breiten straffen septenartigen Zügen zwischen dem Epithel liegt. Charakteristisch für unseren Fall ist ein Netzwerk von dünneren und dickeren Zügen von spongiösem Knochengewebe, das im Bereich des ganzen Tumors im Innern der derben

Bindegewebszüge neu gebildet worden ist. Unser sonst solider Tumor enthält eine größere Cyste, die durch hyaline Degeneration und Zerfall entstanden ist. An dieser Degeneration ist sowohl Epithel wie Bindegewebe beteiligt. Die cystische Form des Adamantinoms entwickelt sich zweifellos aus dem soliden Adamantinom, und zwar sehen wir in der Cystenbildung die Folge von einer durch Ernährungsstörungen bedingten Einschmelzung.

Der histologische Vergleich zwischen Adamantinom und Zahnentwicklung stellt eine so weitgehende Übereinstimmung fest, daß damit der spezielle Sitz der Adamantinome im Kiefer und ihr genetischer Zusammenhang mit der Zahnentwicklung erwiesen ist. Die ausgesprochene Ähnlichkeit des Baues der Adamantinome mit dem des Schmelzorgans spricht dafür, daß die dem ursprünglichen Schmelzorgan angehörenden Epithelreste von *Malassez* den Ausgangspunkt der Adamantinomentwicklung darstellen.

Die Adamantinome bevorzugen den Unterkiefer. Im Oberkiefer weist unsere Statistik nur 25 Fälle nach. Eine ausschlaggebende Bevorzugung einer Seite oder des weiblichen Geschlechtes haben wir im Gegensatz zu früheren Untersuchungen nicht bestätigen können.

Die oft festgestellte Gutartigkeit der Adamantinome möchten wir vom pathologisch-anatomischen Standpunkt anerkennen, mit Rücksicht auf ihre sehr starke Neigung zur Rezidivbildung vom klinischen Standpunkte jedoch erheblich einschränken. Metastasenbildung haben wir nur im Falle *Hutchinson* als erwiesen ansehen können. Maligne Degeneration ist sowohl bei Primärtumoren wie bei Rezidiven beobachtet worden, ist jedoch selten.

Als Therapie empfehlen wir möglichst primär restlose Entfernung allen Geschwulstgewebes im Gesunden.

Literatur.

Albarran: Cystes des machoires. Zit. nach *Pinkus.* — *Axhausen:* Die Kiefergeschwülste und ihre Behandlung. Korresp.bl. Zahnärzte **1922**, Nr 1. — *Bakay, v.:* Über die Entstehung der zentralen Epithelgeschwülste des Unterkiefers. Berl. klin. Wschr. **1909**, 590. — *Blümm:* Über ein Adamantinom des Oberkiefers. Inaug.-Diss. Würzburg 1901. — *Bock:* 2 Fälle von Adamantinom. Österr.-ung. Vjschr. Zahnheilk. **1906**, 150. — *Bogoljuboff:* Adenoma adamantinom. Zbl. Chir. **1908**, 955. — *Borst:* Die Lehre von den Geschwülsten, S. 605. Wiesbaden 1902. — *Bryk:* Proliferierendes follikuläres Zahncystom des Unterkiefers. Arch. klin. Chir. **25**, (1880). — *Eckert-Möbius:* Gutartige Geschwülste der inneren Nase und ihrer Nebenhöhlen, Handbuch der Hals-Nasen-Ohrenheilkunde, 1929, S. 190. — *Esch:* Über ein Adamantinom des Oberkiefers. Z. Ohrenheilk. **81**, 248 (1921). — Über ein zweites Adamantinom des Oberkiefers mit seltenen histologischen Besonderheiten. Z. Hals- usw. Heilk. **7**, 404 (1024). — *Fischer:* Bau und Entwicklung der Mundhöhle des Menschen. Leipzig 1909. — *Frech:* Über einen Fall von zentraler, epithelialer, solider

Oberkiefergeschwulst. Dtsch. Z. Chir. **1899**, 608. — *Gombinski:* Über Adamantinome des Oberkiefers. Zahnärztl. Rdsch. **1928**, 1290. — *Hammer:* Tumoren des Oberkiefers und angrenzender Gegenden. Virchows Arch. **142**, 503 (1895). — *Häupl:* Beitrag zur Pathologie der Adamantinome. Z. Stomat. **1925**, 421. — *Hauenstein:* Gedanken zur Frage der Adamantinome und verwandter Geschwulstbildungen. Dtsch. Mschr. Zahnheilk. **1925**, 557. — *Hesse:* Beitrag zur Kenntnis der Adamantinome. Dtsch. Mschr. Zahnheilk. **1913**, 15. — *Ipsen:* Adamantinome. Zbl. Chir. **1914**, 266. — *Jäger:* Ein malignes Adamantinom des Oberkiefers. Inaug.-Diss. Leipzig 1925. — *Kinoshota:* Über Adamantinome, insbesondere ihre operative Behandlung. Dtsch. Z. Chir. **1909**, 293. — *Krompecher:* Zur Histogenese und Morphologie der Adamantinome und sonstiger Kiefergeschwülste. Beitr. path. Anat. **64**, 165 (1918). — *Kruse:* Über die Entwicklung cystischer Geschwülste im Unterkiefer. Virchows Arch. **1891**, 157. — *Lindemann:* Zur Pathologie und Therapie der malignen Tumoren des Kiefergebietes. Dtsch. Zahnheilk. **1928**, Nr 73. — *Lukomsky:* Das Adamantinom im Zusammenhang mit den odontogenen Kiefergeschwülsten. Arch. klin. Chir. **135**, 233 (1925). — *Maheu:* Cystisches Adamantinom des Oberkiefers. Ref. Fortschr. Zahnheilk. **1927**, 172. — *Monohora-Popoviciu:* Betrachtungen über einen Fall von Epitheliom-Adamantinom. Ref. Fortschr. Zahnheilk. **1927**, 172. — *Mankin:* Über die Histogenese der Adamantinome. Arch. klin. Chir. **1931**, 336. — *Maassin:* Ein Fall von angeblichem Epitheliom, entstanden aus dem Schmelzorgan. Virchows Arch. **136**, 328 (1894). — *Matsuoka:* Beitrag zur Lehre von den Adamantinomen. Dtsch. Z. Chir. **1904**, 594. — *Moral:* Spezielle Pathologie der Mundhöhle. Fortschr. Zahnheilk. **1926**, 125. — Einführung in die Klinik der Zahn- und Mundkrankheiten, 1920. — *Partsch :* Handbuch der Zahnheilkunde, S. 206. — *Perthes:* Die Verletzungen und Krankheiten der Kiefer. Stuttgart 1907. — *Pichler:* Die konservierende Behandlung der Adamantinome. Arch. klin. Chir. **1926**, 101. — Kiefer, Resektion, Plastik und Prothese. Fortschr. Zahnheilk. **1928**, 1001. — *Pinkus:* Das zentrale Cystadenom der Kiefer. Arch. klin. Chir. **72** (1904). — *Porzelt:* Spätrezidiv eines Adamantinoms nach 45 Jahren. Arch. klin. Chir. **1924**, 142. — *Rahm:* Über das Vorkommen der Adamantinome besonders im Oberkiefer. Inaug.-Diss. Breslau 1916. — *Ricke:* Die Adamantinome des Oberkiefers. Inaug.-Diss. Göttingen 1921. — *Risak:* Über das cystische Adamantinom. Arch. klin. Chir. **144**, 441 (1927). — *Rosenthal:* Kieferresektion, Plastik und Prothese. Fortschr. Zahnheilk. **1931**, 968. — *Schmidt:* Über Adamantinome. Dtsch. Mschr. Zahnheilk. **1922**, 353. — *Siegmund:* Pathologische Histologie. Fortschr. Zahnheilk. **1929**, 243. — *Siegmund-Weber:* Pathologische Histologie der Mundhöhle. Leipzig 1926. — *Simmons:* Adamantinome. Ref. Fortschr. Zahnheilk. **1930**, 243. — *Stumpf:* Zur Kenntnis der Adamantinome. Zbl. Path. **1910**, 393. — *Teubern, v.:* Über Adamantinome. Inaug.-Diss. Leipzig 1912. — *Weichselbaumer:* Über einen Fall von Adamantinom des Oberkiefers. Wien. klin. Wschr. **1919**, 881. — *Weißenfels:* Über maligne Adamantinome und zentrale Epithelgeschwülste der Kiefer. Vjschr. Zahnheilk. **1922**, 56. — *Winter:* Ein Fall von Adamantinom. Arch. klin. Chir. **1922**, 567. — *Wrede:* Korresp.bl. allg. ärztl. Ver. Thüringen **1912**, Nr 4. Diskussionsbericht, zit. nach *Hesse.*

Lebenslauf.

Am 10. Oktober 1900 wurde ich als Sohn des Zahntechnike
Georg Gentsch und seiner Ehefrau Paula geb. Winter zu Prag
Böhmen geboren. Seit 1904 in Magdeburg, besuchte ich dort die B
gerschule und später das königliche Domgymnasium ebendort, das i
1918 mit der Notreifeprüfung verließ, um der Dienstpflicht zu genüge
Im Dezember 1918 wurde ich aus dem Heeresdienst entlassen. S
dem Herbst-Zwischensemester 1919 studierte ich an der Universi
Halle-Wittenberg Zahnheilkunde und bestand im Winter-Semester 1922/
das Zahnärztliche Staatsexamen. Seit März 1923 praktiziere ich
Magdeburg als Zahnarzt.

Herrn Prof. Dr. Eckert-Möbius fühle ich mich für die Anregu
zu vorliegender Arbeit und für die mir bei der Ausführung der Unt
suchungen gewährte Unterstützung zu größtem Dank verpflichtet.